

## МОРФОЛОГІЧНІ ПЕРЕБУДОВИ АДЕНОГІПОФІЗУ ЩУРІВ ЗА УМОВ ЗАГАЛЬНОГО ЗНЕВОДНЕННЯ ОРГАНІЗМУ У ВІКОВОМУ АСПЕКТІ

Гринцова Н.Б.<sup>1</sup>, Ходорова І.<sup>2</sup>, Романюк А.М.<sup>1</sup>

<sup>1</sup>Медичний інститут

Сумського державного університету

вул. Санаторна, 33, 40018, м. Суми

natalia.gryntsova@gmail.com, pathomorph@gmail.com

<sup>2</sup>Університет імені Павла Йозефа Шафарика

вул. Шробарова, 2, 04108, м. Кошице, Народна Республіка Словаччина

ingrid.hodorova@upjs.sk

Основою внутрішнього середовища організму є вода. Питання патогенезу, діагностики та корекції водно-електролітних порушень є однією з важливих проблем екологічної морфології. Гіпофіз, як залоза ендокринної системи, відіграє ключову роль у забезпеченні адаптаційної відповіді організму на стресові впливи й тому його вивчення є актуальною проблемою. Експеримент проведений на 24 білих щурах-самцях молодого статевозрілого віку (4 місяці, масою 190,0–198,0 г) та на щурах, які знаходились на початкових етапах старіння (12 місяців, масою 300–309 г). Щурам експериментальної групи моделювали легкий ступінь загального зневоднення. Для вивчення морфологічних перебудов в органі застосовували загальноприйняті методики гістологічного методу дослідження, з фарбуванням зрізів гематоксилін-еозином за стандартною методикою. Під впливом загальної дегідратації в аденогіпофізі розвивались розлади мікроциркуляції, які носили неспецифічний поліморфний характер, із більшим ступенем виразності в експериментальних тварин старечого віку. Ці розлади торкалися порушення кровонаповнення судин, а у тварин старечого віку – і змін реологічних властивостей крові. В аденогіпофізі експериментальних тварин усіх вікових груп відзначався розвиток стромального набряку. У паренхімі органу розвивалась тканинна гіпоксія, котра негативно вплинула на морфофункціональну та секреторну активність glanduloцитів, з більшою виразністю у тварин старечого віку. Але низка морфологічних ознак частини ядер аденоцитів указують на активні адаптивні синтетичні процеси зі сторони частини клітин аденогіпофізу у тварин усіх вікових груп. Отже, в аденогіпофізі експериментальних тварин молодого та старечого віку за умов легкого ступеня загального зневоднення спостерігалось напруження адаптивно-приспосувальних процесів у відповідь на дію пошкоджуючого агента. Водночас у тварин старечого віку помічався поступовий перехід до стадії зниження функціональної активності. *Ключові слова:* вода, загальна дегідратація, гіпофіз, адаптація, розлади кровообігу.

**Morphological rearrangement of rats adenohipophysis under conditions of general dehydration of the body in the age aspect.**  
Hryntsova N., Hodorova I., Romaniuk A.

The basis of the internal environment of the body is water. Issues of pathogenesis, diagnosis and correction of water – electrolyte disturbances are one of the important problems of ecological morphology. Pituitary gland, as the gland of the endocrine system, plays a key role in providing the body's adaptive response to stressful effects and therefore its study is an urgent problem. The experiment was conducted on 24 white male rats of young adult maturity (4 months old, weighing 190.0–198.0 g) and rats that are at the initial stages of aging (12 months old, weighing 300–309 g). Rats of the experimental group were modeled for a slight degree of general dehydration. To study morphological rearrangements in the organ, generally accepted methods of the histological method of investigation were used, with the sections stained with hematoxylin-eosin according to the standard method. Under the influence of general dehydration, microcirculation disorders developed in the adenohipophysis, which were non-specific polymorphic in nature, with a greater degree of severity in experimental animals of old age. These disorders related to impaired blood supply to blood vessels, and in animals of old age and changes in the rheological properties of blood. In the adenohipophysis of experimental animals of all age groups, the development of stromal edema was noted. Tissue hypoxia developed in the organ parenchyma, which negatively affected the morphofunctional and secretory activity of glandulocytes, with greater expressiveness in old-age animals. But, a number of morphological signs of part of the nuclei of the adenocysts indicate active adaptive synthetic processes on the part of part of the cells of the adenohipophysis in animals of all age groups. So, in the adenohipophysis of experimental animals of young and senile age, under conditions of mild general dehydration, stress of adaptive processes was observed in response to the action of the damaging agent. Moreover, in animals of senile age, a gradual transition to the stage of a decrease in functional activity was noted. *Key words:* water, general dehydration, pituitary gland, adaptation, circulatory disorders.

**Постановка проблеми.** Вода є джерелом життя на нашій планеті, основою внутрішнього середовища організму [4]. Сталість водно-електролітного складу організму – це частина гомеостазу. Порушення

гомеостазу закономірно призведуть до дисфункції органів, поліорганної недостатності й загибелі організму [10; 12]. У формуванні регуляції механізму компенсації на різні екстремальні фактори, які впливають

на організм, ендокринній системі відводиться одна із провідних ролей. Адекватність, характер пристосувальних змін організму залежить від змін гормональної секреції, котрі забезпечують гомеостаз організму [14]. Гіпофіз як залоза ендокринної системи відіграє ключову роль у забезпеченні адаптаційної відповіді організму на стресові впливи й тому його вивчення є актуальною проблемою екологічної морфології.

**Актуальність дослідження.** Порушення водно-електролітного балансу є супутником багатьох патологічних станів організму. У медичній практиці гідратаційні розлади водно-електролітного балансу зустрічаються під час інфекційних захворювань, коматозних та термінальних станів, після значної крововтрати, шоку, нецукрового діабету, хірургічних втручаннях тощо. Дегідратацію викликають також і посилені тривалі фізичні навантаження, робота в гарячих цехах, глибоких шахтах, в екстремальних умовах за відсутності питної води, під час перебування в регіонах зі спекотливим кліматом [13]. У процесі дегідратації організму порушуються або зовсім припиняються синтетичні, видільні, дезінтоксикаційні функції клітин органів, а надалі нерідко все це призводить до тяжких функціональних розладів і визначає тяжкість перебігу захворювання [7]. Тому актуальною проблемою екологічної морфології є вивчення впливу загального зневоднення організму на морфологічний стан гіпофіза, як центрального органу регуляції водно-сольового гомеостазу, зокрема й у віковому аспекті.

Зв'язок авторського доробку з важливими науковими та практичними завданнями. Робота виконана в рамках стипендії Уряду Словацької Народної Республіки (2020) та відповідно до плану наукових досліджень Медичного інституту Сумського державного університету і є частиною планової наукової теми кафедри морфології «Морфофункціональні аспекти гомеостазу організму» (№ держ. реєстрації 0118U006611) та патологічної анатомії «Морфогенез загальнопатологічних процесів» (№ держ. реєстрації 013U003315), «Закономірності вікових і конституціональних морфологічних перетворень за умов впливу ендо- й екзогенних чинників і шляхи їх корекції» (№ 0113U001347).

**Аналіз останніх досліджень і публікацій.** На сьогодні вивченню проблеми адаптації організму до дегідратаційних порушень присвячена значна кількість наукових робіт. Вивчено вплив різних видів зневоднення організму на стан екзокринних залоз [1], дисоційовану імунну систему [7], скелетні м'язи [9], кістки [3], стан головного мозку [12], наднирники [5], гіпофіз [8], серце [13].

**Виділення не вирішених раніше частин загальної проблеми, котрим присвячується означена стаття.** Згідно з результатами пошуку літературних джерел, відсутні роботи щодо порівняльного морфологічного аналізу структурних перебудов в аденогіпофізі щурів-самців молодого та старечого

віку за умов експериментального загального зневоднення організму легкого ступеня.

**Новизна.** На експериментальному матеріалі проведено порівняльний морфологічний аналіз стану аденогіпофізу щурів-самців молодого та старечого віку в умовах загального зневоднення організму легкого ступеня.

Методологічне або загальнонаукове значення. Експеримент проведений на 24 білих щурах-самцях молодого статевозрілого віку (4 місяці, масою 190,0–198,0 г) та щурів, які знаходились на початкових етапах старіння (12 місяців, масою 300–309 г) [2], що були розподілені на контрольну та експериментальну групи. Для їжі щури як контрольної, так й експериментальної групи отримували висушений до постійної маси овес. Щурам експериментальної групи загальне зневоднення моделювали згідно з [11]. За такої умови легкий ступінь загальної дегідратації досягався протягом 3-х днів досліду. Утримання тварин та маніпуляції над ними проводились відповідно до «Загальноетичних принципів експериментів на тваринах», ухвалених Першим Національним конгресом із біоетики (Київ, 2001 р.) тощо. Групи піддослідних тварин виводились з експерименту шляхом декапітації під тіопенталовим наркозом, із їхньої черепної коробки вилучався гіпофіз. Для вивчення морфологічних перебудов в органі застосовували загальноприйняті методики мікроанатомічного (гістологічного) методу дослідження. Зрізи фарбували гематоксилін-еозином за стандартною методикою. Загальний морфологічний аналіз проводили за допомогою світлооптичного мікроскопа «Leica DM 500», з об'єктивами x4, x10, x40, бінокулярами 7, 10. Фотодокументування отриманих результатів проводили цифровою відеокамерою «Leica DM IC C50 HD Camera». Використовували програмне забезпечення «Leica Application Suite LAS EZ version 20.0 [Build: 292] Copyright © 2010».

**Виклад основного матеріалу.** Унаслідок перебування експериментальних тварин протягом 3-х діб на безводному раціоні в аденогіпофізі піддослідних тварин молодого та старечого віку відзначались морфологічні перебудови, які були подібними. А проте більший ступінь виразності перебудов спостерігалась у віковій групі тварин старечого віку. Так, превалюючими та першочерговими розладами в паренхімі аденогіпофізу піддослідних тварин як молодого, так і старечого віку, порівняно з іншими компартментами органу, були розлади гемодинаміки. Більша виразність судинних порушень саме в аденогіпофізі, на нашу думку, пояснюється особливостями анатомічного кровозабезпечення цієї залози внутрішньої секреції [6]. У тварин обох експериментальних груп відзначались судинні порушення у вигляді дифузного венозно-капілярного повнокров'я судин. Але тварини молодого віку мали середній ступінь кровонаповнення судин із початковими етапами стази (рис. 1).

Водночас щури старечого віку мали лише помірний ступінь кровонаповнення судин та зміни реологічних властивостей крові (стаз, сладж, агрегація клітин крові до судинної стінки та початкові етапи тромбоутворення). У більш мілких судинах мікроциркуляторного русла формувалася стаз еритроцитів у вигляді «монетних стовпчиків» (мал. 2). Розлади мікроциркуляції в аденогіпофізі мали неспецифічний, поліморфний характер та були пов'язані зі збільшенням в'язкості крові. Сполучнотканинна капсула органу у тварин обох вікових груп була не потовщена, але сполучнотканинні трабекули були значно потовщені, з ознаками набряку (рис. 1, 2). Це і собі викликало порушення нормальної трабекулярної будови залози. Відзначалась декотра дезорганізація та дисконфлексія епітеліальних трабекул. У щурів молодого віку кількість як базофільних, так й ацидофільних гландулоцитів порівняно з контролем практично не змінюється. Зустрічалась невелика кількість клітин із вакуолізованою цитоплазмою, котрі розташовувались як ізольовано, так і в невеликих групах (2–3), переважно в периферійних ділянках органу.

Ядра більшої кількості клітин, включно з вакуолізованими, мали ознаки посилення синтетичної активності. Ядра зберігали овальну та округлу форму, мали збільшені розміри у порівнянні з контрольними тваринами та розташовувались як центрально, так і ексцентрично. Хроматинова сітка ядер була просвітлена, з мілкодисперсною конденсацією хроматина, що дифузно розташовувався по всьому ядру. Крім того, в ядрах зустрічалася і крайова маргінація хроматину. Більшість ядер мали гіпертрофовані та гіперхромні ядерця, що чітко контурувалися на фоні просвітленої каріоплазми та мали як центральне положення, так і перебували у стані ектопії. Незначна частина ядер мала конденсовану, гіперхромну та гомогенну хроматинову сітку. Декотрі ядра мали ознаки початкових етапів некробіотич-

них змін. Ядерно-цитоплазматичне співвідношення становило 1:1,5-1:2,0. Дистрофічні перебудови зі сторони судинного русла, зокрема й порушення реологічних властивостей крові, негативно вплинули на морфофункціональну та секреторну активність клітин аденогіпофізу тварин старечого віку. У щурів старечого віку дещо зменшувалася кількість як базофільних, так і ацидофільних гландулоцитів у порівнянні з контролем та зростала кількість хромофобних клітин. Переважна кількість клітин мали гіперхромні, гомогенні ядра овальної та трикутної форми. Крім того, виявлялися клітини з морфологічними ознаками підвищеної синтетичної активності ядер. Клітини з вакуолізованою цитоплазмою не зустрічалися. Ядерно-цитоплазматичне співвідношення зменшувалося та складало 1:1:1,4.

**Головні висновки.** Порушення водно-сольової рівноваги в організмі експериментальних щурів молодого та старечого віку (загальне зневоднення легкого ступеня) негативно вплинуло на функціональний стан ендокринних механізмів регуляції гомеостазу, включно зі структурними компонентами аденогіпофізу. Дефіцит вологи впродовж 3-х днів досліду викликав в експериментальних щурів розвиток загального адаптаційного синдрому, стадія розвитку котрого знаходилась у прямій залежності від віку тварин.

Під впливом загальної дегідратації, на тлі загальних гіповолемічних порушень в аденогіпофізі розвивались розлади мікроциркуляції, які носили неспецифічний поліморфний характер, із більшим ступенем виразності в експериментальних тварин старечого віку. Ці розлади торкалися порушення кровонаповнення судин (дифузне венозно-капілярне повнокров'я), а у тварин старечого віку – і змін реологічних властивостей крові (стаз, сладж, агрегація клітин крові до судинної стінки, початкові етапи

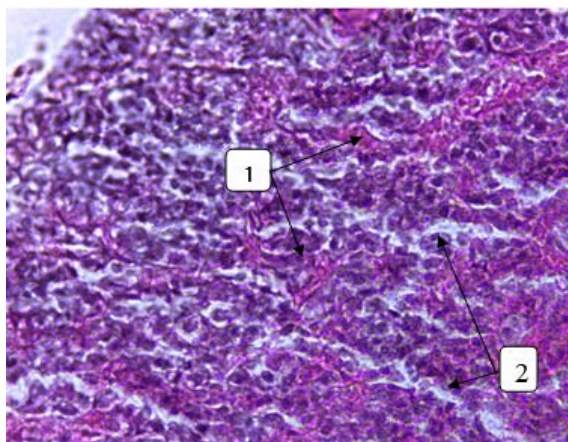


Рис. 1. Морфологічні перебудови аденогіпофізу тварин молодого віку в умовах експериментальної позаклітинної дегідратації легкого ступеня: 1- повнокров'я судин; 2-набряк сполучнотканинних трабекул. Забарвлення гематоксилін-еозином.  $\times 400x$

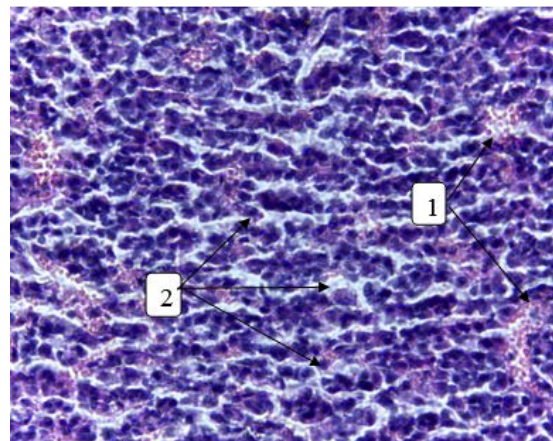


Рис. 2. Морфологічні перебудови аденогіпофізу тварин старечого віку в умовах експериментальної позаклітинної дегідратації легкого ступеня: 1- повнокров'я судин із порушенням реологічних властивостей крові; 2-набряк сполучнотканинних трабекул. Забарвлення гематоксилін-еозином.  $\times 400x$

тромбоутворення, формування «монетних стовпчиків» у капілярах). На наш погляд, патогенетично основним пусковим механізмом у розвитку цих порушень є збільшення в'язкості крові.

В аденогіпофізі експериментальних тварин усіх вікових груп відзначався розвиток стромального набряку, який пов'язаний зі зростанням кількості позаклітинної рідини.

Унаслідок розвитку стромального набряку та порушення кровопостачання та реологічних властивостей крові в паренхімі аденогіпофізу розвивалась тканинна гіпоксія, з більшою виразністю в аденогіпофізі тварин старечого віку, що вказує на більші компенсаторні можливості тварин молодого віку порівняно зі старими. Патогенетично гіпоксія негативно вплинула на морфофункціональну та секреторну активність гландулоцитів, і з більшою виразністю у тварин старечого віку. Так, порівняно з молодими тваринами, у щурів старечого віку дещо зменшувалась кількість як базофільних, так й ацидофільних гландулоцитів та зростала кількість хро-

мофобних клітин. За даними низки авторів [8] це свідчить про «аварійну» секрецію тропних гормонів у кров в умовах впливу ушкоджуючого чинника. Але низка морфологічних ознак частини ядер аденоцитів (збільшення кількості ядер з еухроматином, наявність ядерця та крайова агрегація хроматину [15]), безперечно, вказували на активні адаптивні синтетичні процеси зі сторони частини клітин аденогіпофізу у тварин всіх вікових груп.

Отже, в аденогіпофізі експериментальних тварин молодого та старечого віку за умов легкого ступеня загального зневоднення спостерігалось напруження адаптивно-приспосувальних процесів у відповідь на дію пошкоджуючого агента. Водночас у тварин старечого віку відзначався поступовий перехід до стадії зниження функціональної активності.

**Перспективи використання результатів дослідження** базуються на проведенні подальших морфологічних, імуногістохімічних та біохімічних досліджень аденогіпофізу щурів в умовах порушення водно-сольового балансу організму.

### Література

1. Білецький Д.П., Устянський О.О., Ткач Г.Ф., Сікора В.З., Буштрук А.М., Кіптенко Л.І., Максимова О.С. Морфологічна перебудова привушної слинної залози щурів молодого віку при порушенні водно-електролітного балансу організму. *Буковинський медичний вісник*. 2017. № 2(82). С. 7–11.
2. Бондаренко А.А., Губина-Вакулик Г.И., Геворкян А. Р. Пинеальная железа и гипоталамо-гипофизарно-тиреоидная система: возрастные и хронобиологические аспекты : монография. Харьков : Изд-во «С.А.М.», 2013. 262 с.
3. Бумейстер В.І. Морфофункціональна характеристика кісткового регенерату в умовах дегідратаційних порушень водно-сольового обміну : автореф. дис. ... док. біолог. Наук : 14.03.01. Луганськ, 2010. 38с.
4. Гончаренко И.В., Трофименко А.Л., Кучин В.Д. Вода – это жизнь. *Перший незалежний науковий вісник*. 2015. № 1. С. 23–26.
5. Гринцова Н.Б., Романюк А.М. Морфологічні перебудови судинного русла наднирників статевозрілих щурів за умов експериментальної позаклітинної дегідратації середнього ступеня. *Світ медицини та біології*. 2018. № 3(65). С. 140–143.
6. Гринцова Н.Б., Романюк А.М., Бумейстер В.І., Карпенко Л.І., Устянський О.О. Морфологічні та морфометричні перебудови структурних компонентів аденогіпофізу щурів для умов експериментальної позаклітинної дегідратації середнього ступеня. *Морфологія*. 2018. № 12(3). С.61–65.
7. Гусейнов Т.С., Гусейнова С.Т. Анатомия лимфоидных узелков и лимфатического русла тонкой кишки при дегидратации и коррекции физиологическим раствором и перфтораном : монография. Махачкала : Изд-во « Наука плюс», 2010. 144 с.
8. Корнійкова І.П. Морфофункціональні перетворення гіпофіза під впливом гіпергідратаційних порушень водно-сольового обміну організму : автореф. дис. ... канд. медич. Наук : 14.03.01. Луганськ, 2012. 19 с.
9. Мосендз Т.М., Мищкан Б.М. Структура скелетного м'язу при терморобочій дегідратації організму. *Морфологія*. 2012. № 1(94). С. 150–153.
10. Нетюхайло Л.Г., Філатова В.Л., Філатова О.В. Водно-сольовий обмін. *Вісник проблем біології та медицини*. 2012. № 1(91). С. 28–33.
11. Погорелов М. В., Бумейстер В.І., Ткач Х.Ф., Болотна І.В., Бончев С.Д. Сучасні уявлення про водно-сольовий обмін (огляд літератури та методів власних досліджень). *Вісник проблем біології та медицини*. 2009. № 2. С. 8–14.
12. Савин И.А., Горячев А.С. Водно-электролитные нарушения в нейрореанимации: монография. Москва : Изд-во «НИИ Нейрохирургии им. академика Н.Н. Бурденко». 2015. 248 с.
13. Творко В.М. Морфофункціональні особливості міокарда при адаптації організму до загального зневоднення, : автореф. дис. ... канд. медич. наук : 14.03.01. Тернопіль, 2002. 19 с.
14. Фомина К.А., Сікора В.В., Стрыга А.С., Ступин В.А. Органометрические показатели щитовидной железы после двухмесячного воздействия тиотриазолина. *Украинский морфологический альманах*. 2010. № 8(1). С. 108–109.
15. Шкорбатов Ю.Г. Структурні та електрокінетичні властивості ядер клітин букального епітелію людини у зв'язку з дією фізико-хімічних факторів та зміною функціонального стану організму : автореф. дис. ... док. біолог. наук : 03.00.11. Київ, 2005. 27 с.